

Oral and Maxillofacial Surgery

By: Nadine Alloom

* dental speciality: خا ص ب ط ب طب الأسنان

في بعض الدول يسمى لطال ب الطب (مع شهادة MD)
 أن يأخذ همداد undergraduated ثم يدرس maxillo facial

* أي أورام (عافانا الله وإياكم وها)
 يُعنى بها هذا التخصص

• O M F S
 oral maxillo facial surgery

في منطقة إلتيم وإلوجه والفكين
 } hard tissues bones and cartilages
 } اللثة، إلتد، للعابية، إلتد، للعابية
 } soft tissues

implantology فرع متخصص في طب الأسنان، تخصص قائم بذاته، ولكن من أن بعض الأ طباء يأخذون دورات زراعه بدون دراسة، التخصص

في البداية تكون الغرسه ثم تتركب عليها bridge or crown

* عدد الغرسات يعتمد على عدد الأسنان المفقودة
 وحسن الحاجة لأن يكون denture/bridge/crown

المواضيع لسابقه (OMFS and implantology)
 هي المواضيع الأوسع broad topics
 (سأولى حديثاً)

لكن يوجد مواضيع أخرى من ألتع البسيط إلى علاج لجروح
 وعليان، التجميل وصولاً إلى الجراحات الكبرى
 مثل جراحات الأورام

Exodontia (tooth extraction)

الجزء الروتيني من عمل طبيب الأسنان والجراح

* صد نلجاً للخلع لأنه في وجود مكان للسن
(بالإضافة للأسنان الموجودة في السلايدان)
* اللثا صعبة وعند حفر

* تكون غلبة خلع خرس، الحقل معقدة
إذا كانت:
- قربية من العصب
- قربية من زاوية الفم
- حولها ودهن
بوقت يكون شكل جذر معقد

* يجب أخذ صعد الأ سعة في حالات إخلع (إجبارية)

النتائج السليمة optimal outcome
قد لا تكون الأفضل، لكنها الأسبب للعالم، الموجودة

يجب أن نتأكد بعد الخلع أن المريض قادر على الأكل والشراب
والاسترخاء لإدخاله للمستشفى حتى يكون قادراً

full mouth extraction :
← يعني قلع 32 سن،
هي تعني قلع كل الأسنان الموجودة
في فم المريض.

قلع 32 سن مرة واحدة في حوت مدة واحدة في برنامج (كانت جريمة قتل)

الأسنان المضمرة impacted teeth
هي أسنان لم تظهر بسبب وجود عظم
فوقها أو بسبب عدم وجود مكان لها

types of impactions
based on the orientation
of the teeth

→ wisdom teeth
and canines
يحدث فيها impaction
أكثر من غيرها

أسهل نوع من أنواع ال impaction
هو ال vertical impaction

أحياناً هذا، يمكن
ألا نفلعه إذا كانت هناك
فتحة كافية له
{ في هذه الحالة Bone window }

Alveolitis

الكآب ما بعد التآع

التوجهات التي نأدها للمريض بعد التآع

* العظم (إلى آبه ، لآطبه للسن)
تآهب

1- العضم على مكان إضرس ، المخلوق

2- الأتآاد من : التآخين

المضمضة

المشروبات الساخنة

المشروبات الباردة

يكون مكان السن ملوآ
بالفآع والدم

من المفترض أن تتحول الخثرة إلى عظم

ولكن عدم التآام المريض جالعلمان

تؤدي إلى إزالة الخثرة بشكل مبكر

ويصبح العظم مكشوف والعصب مكشوف

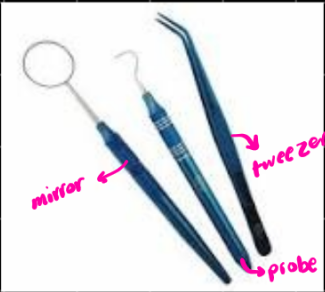ولذلك الألتآاب ← العصب الذي يغذي العظم
وليس عصب السن

* الأحل

تنظيف الجرح واستخدام مادة معمة وإغلاق الجرح

ومراقبة المريض وتآيم المسكنات له

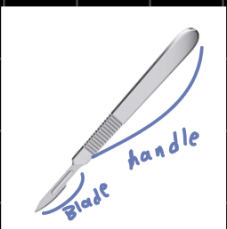
Dental examination set



☆☆ المرآة تكون مقورة
لتكبير السن

Instrumentation for oral surgery

scalpel



ال cutting edge
طأ أرقام
تآتمر على مكان التآع

Bone file

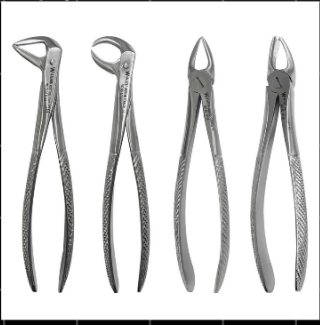

عند حدوث بروز في العظم
بعد التآع

لآشكل
العظم
ع برده

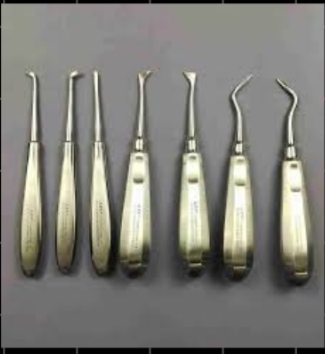tools for grasping and extraction

★ forceps



كل واحد له اتجاه محدد
والاستخدام المحدد

★ elevators



تدخلها بين السن واللثة
ولتسفر م لجعل السن يتخلخل
لما يكون الاعمق كسير ممتد مع السن

★ needle holder



أداة الأسنان

